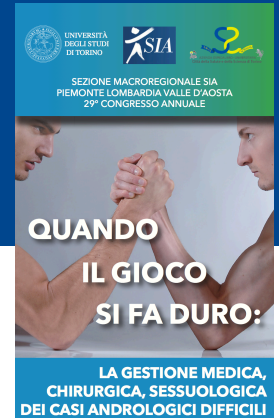




XXIX Congresso Macroregionale SIA
Sezione Lombardo-Piemontese-Valdostana
Sabato 10 giugno 2017
Centro Congressi "Molinette Incontra"- Torino



CASI DIFFICILI IN ANDROLOGIA CHIRURGICA

La riparazione chirurgica dei cedimenti strutturali dell'albuginea dopo posizionamento di impianto protesico

Francesco Varvello *MD, FEBU, FECSM*



S.C. Urologia
P.O. San Lazzaro ASL CN 2
Alba

FATTORI PREDISPONENTI

PAZIENTE

- Diabete
- Deficit neurologici
- RT

PROTESI

- > Semirigide
- < Idrauliche

FATTORI CAUSALI

PAZIENTE

- Traumi coitali

MALATTIA

- Induratio penis

CHIRURGIA

- Dilatazione aggressiva
- Modeling
- Oversizing
- Infezioni

SINTOMI

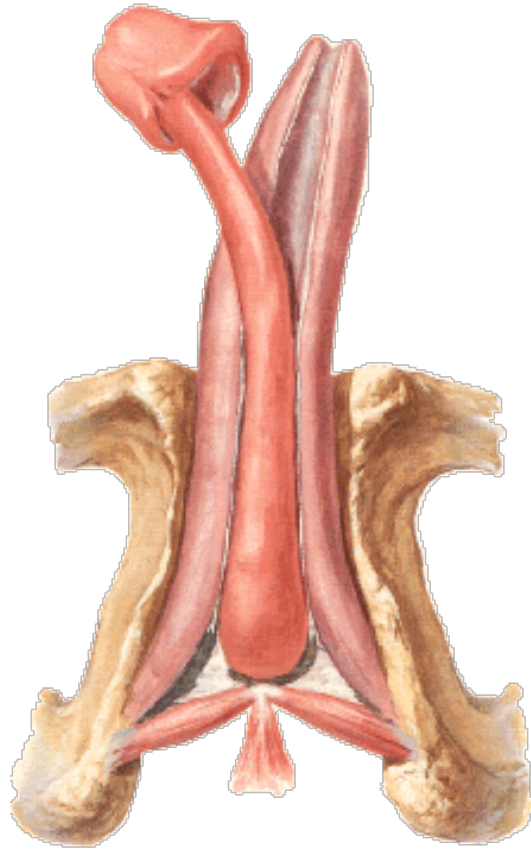
PAZIENTE

- Dolore
- Estrusione della protesi dal profilo del pene

PARTNER

- Discomfort durante i rapporti

LOCALIZZAZIONI



DISTALI

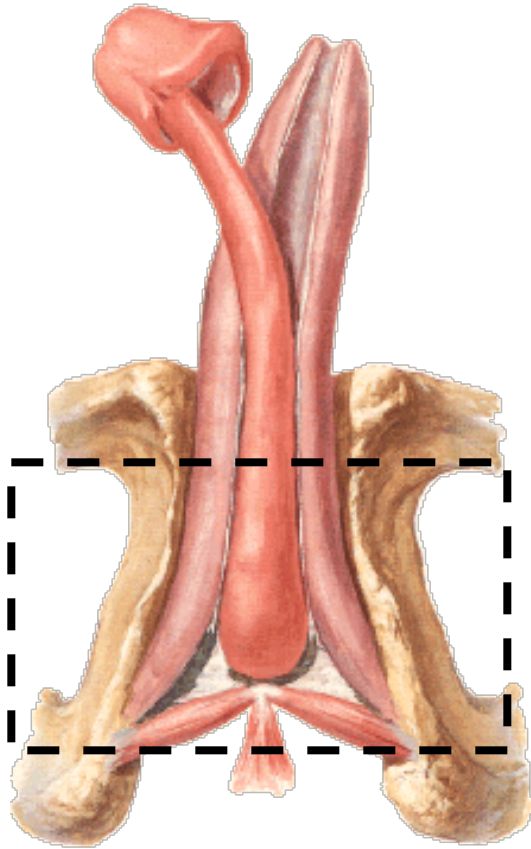
ASTA

PROSSIMALI

LOCALIZZAZIONI

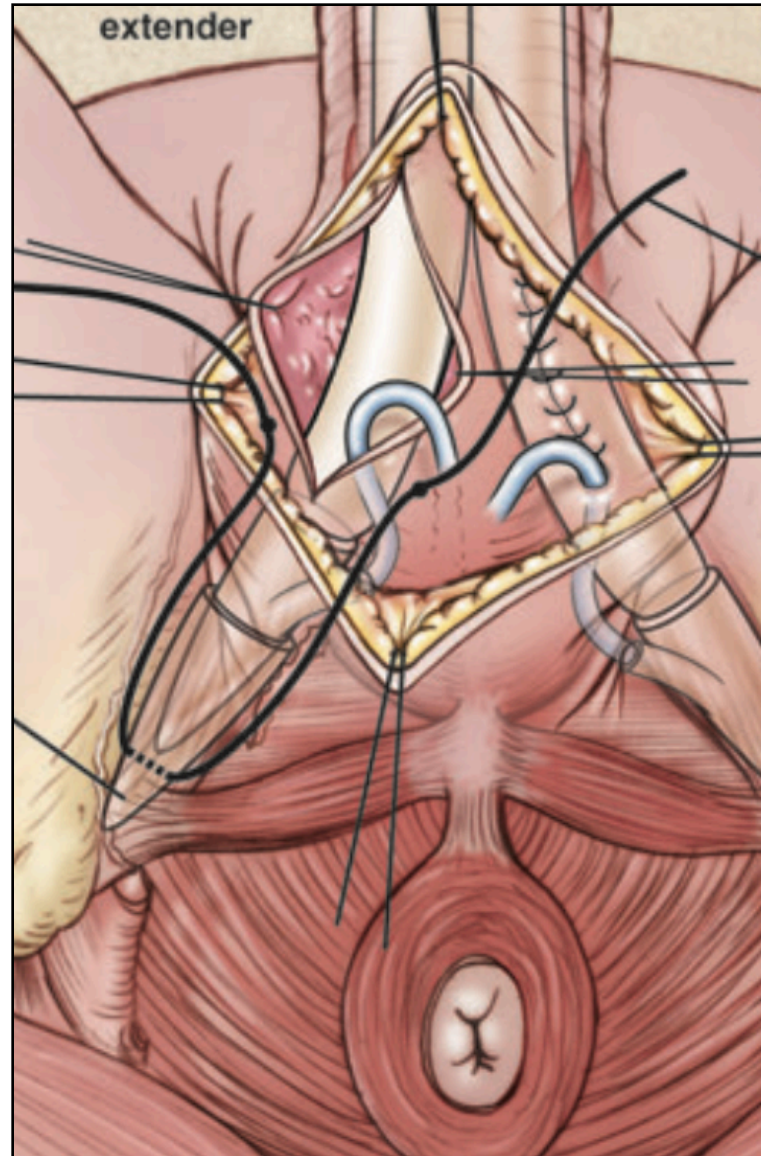
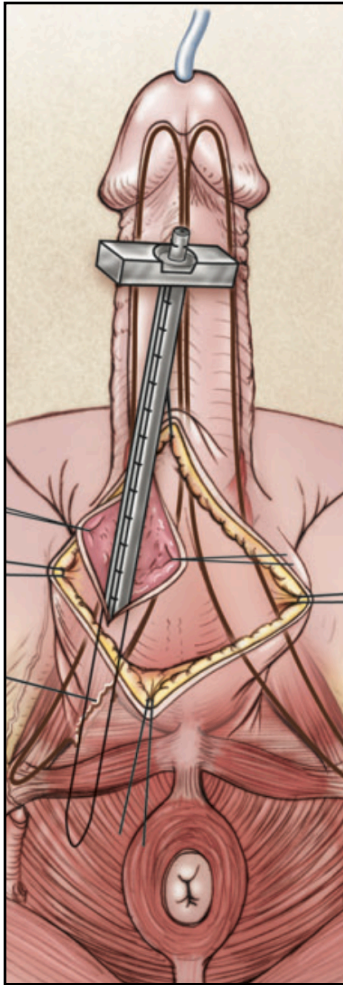
Intraoperatorie / precoci

- Riparazione perineale
- Reti protesiche
- Rear tip extender sling

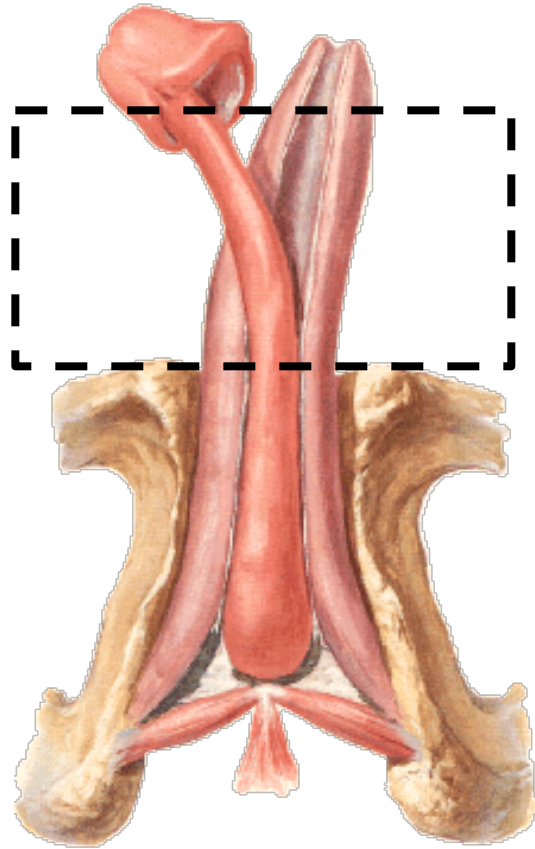


PROSSIMALI

REAR TIP EXTENDER SLING



LOCALIZZAZIONI



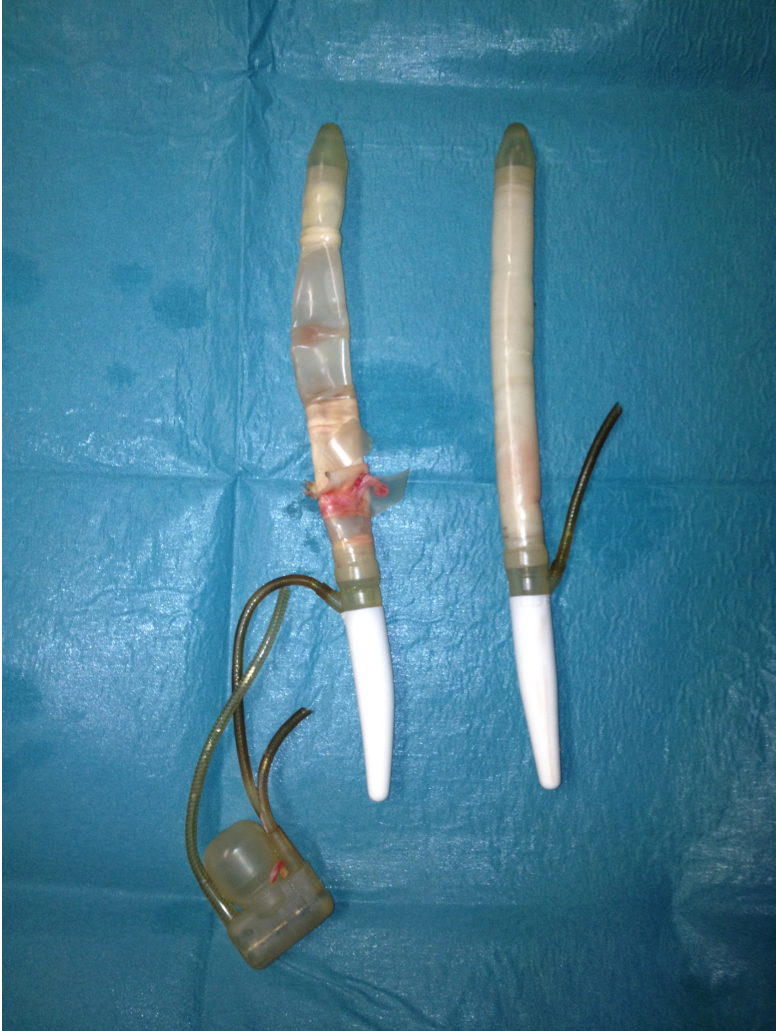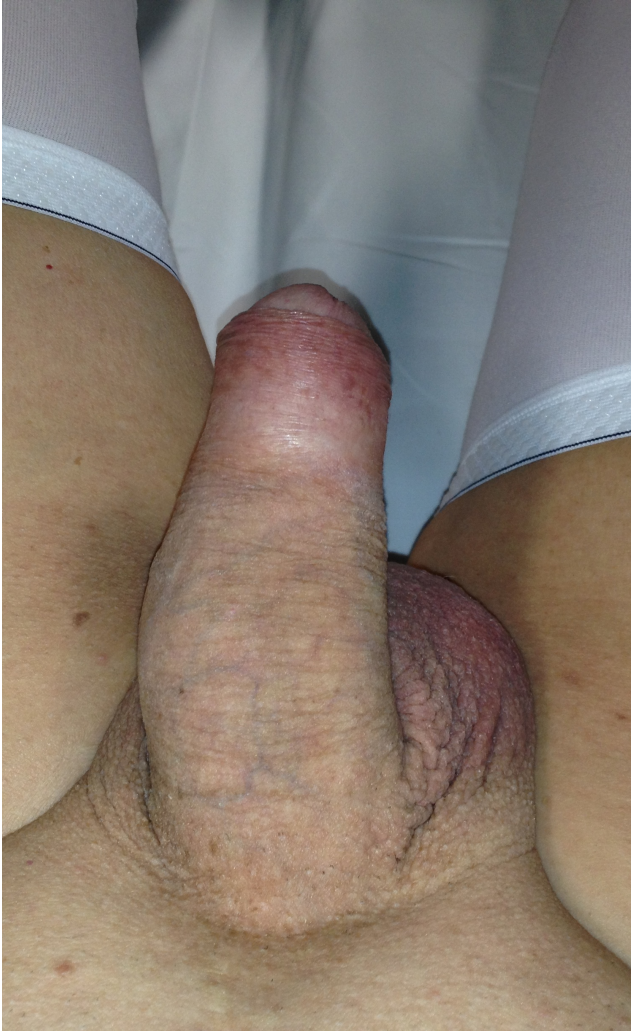ASTA

PROSSIMALI

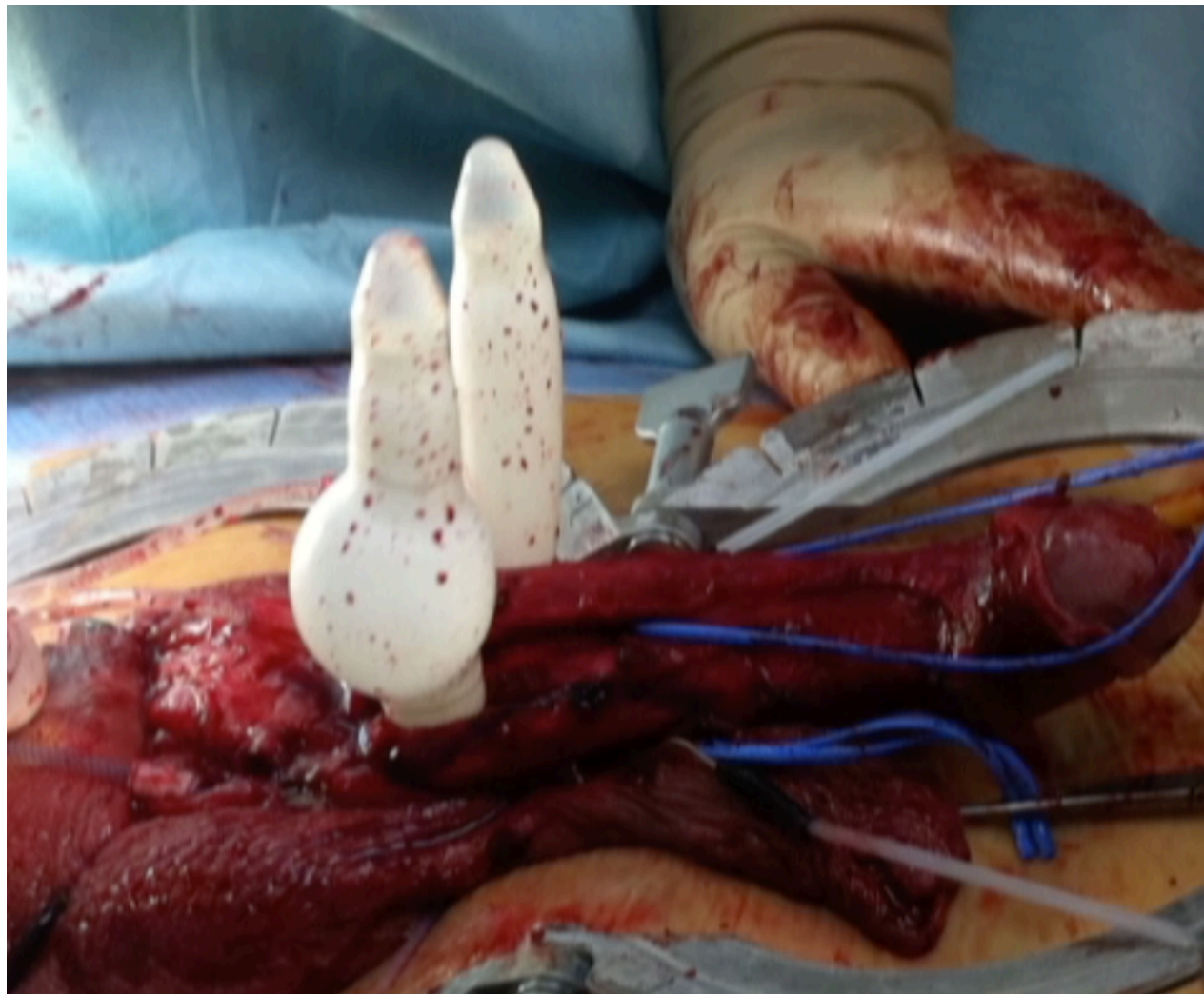
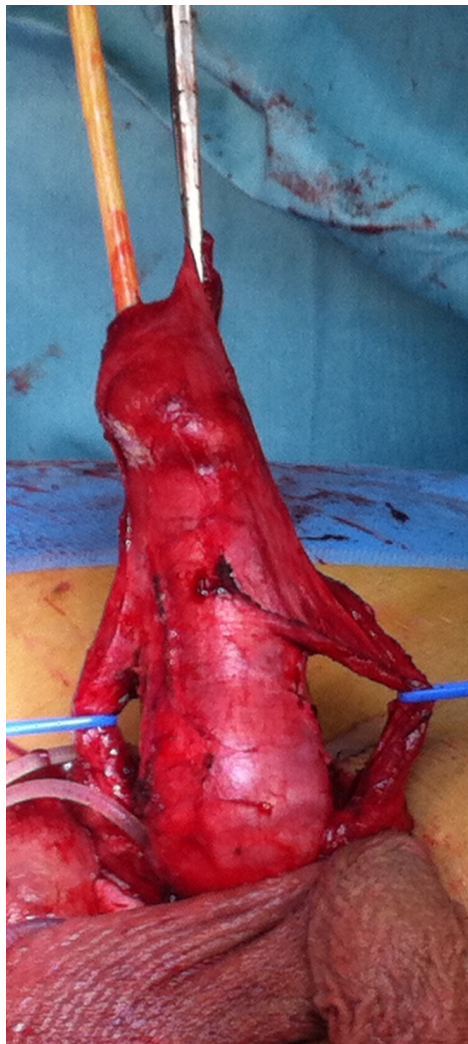Rare

- Difetto protesico
- Aneurisma dei cilindri
- Oversizing

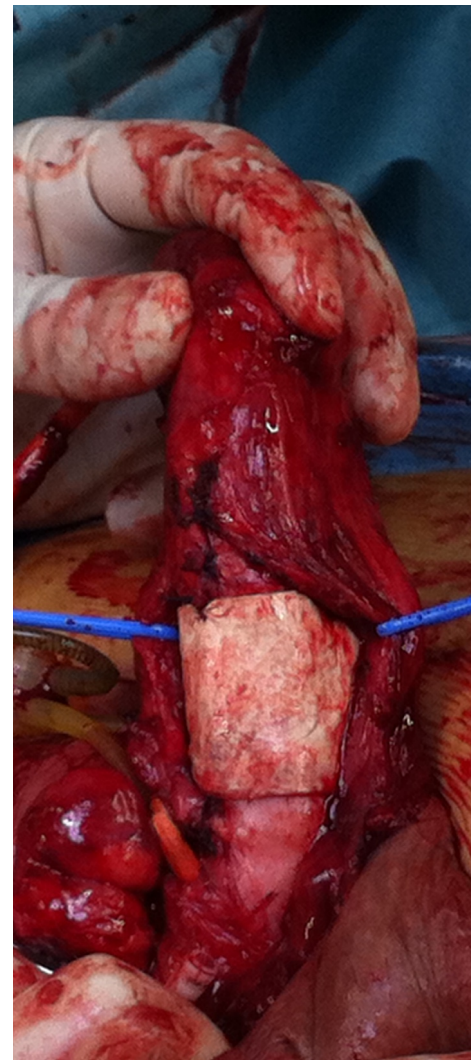
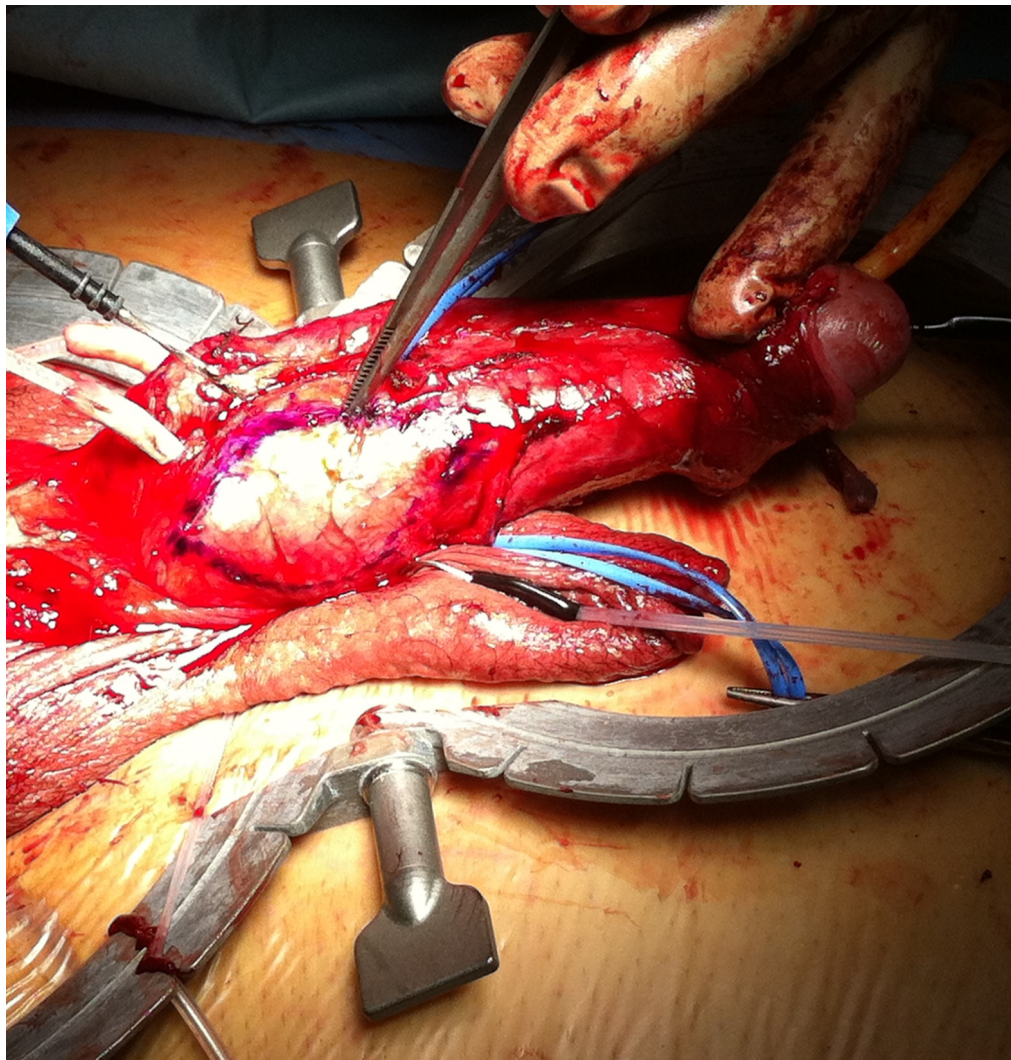
ANEURISMA DEL CILINDRO PROTESICO



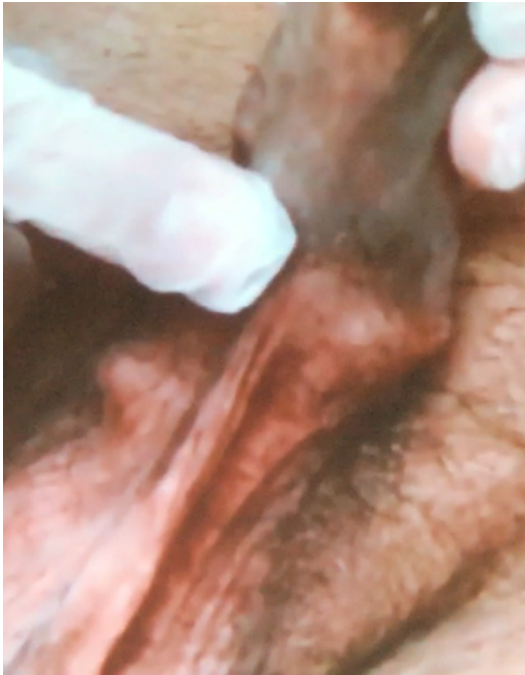ANEURISMA DEL CILINDRO PROTESICO



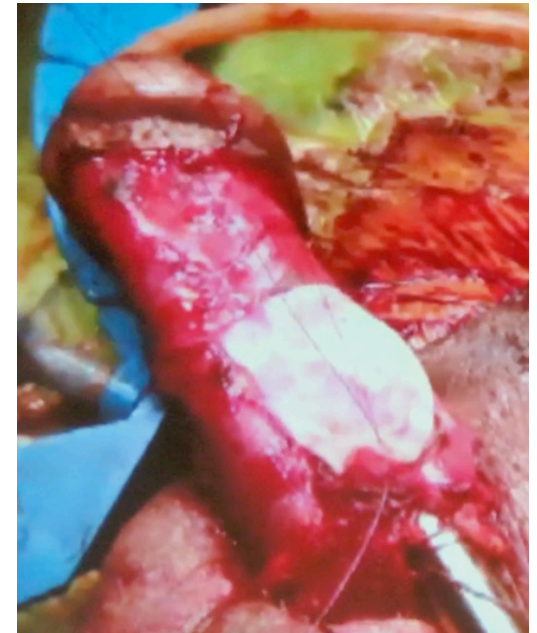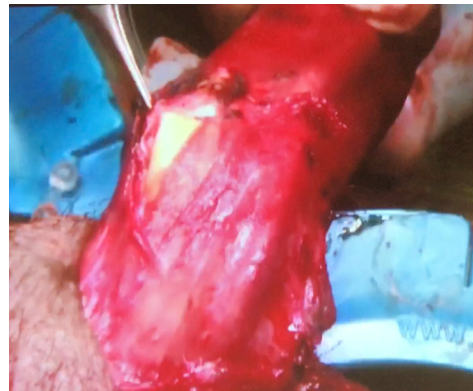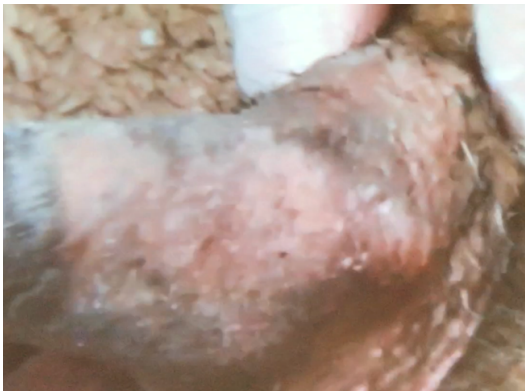CORPOROPLASTICA CON SURGI-SIS



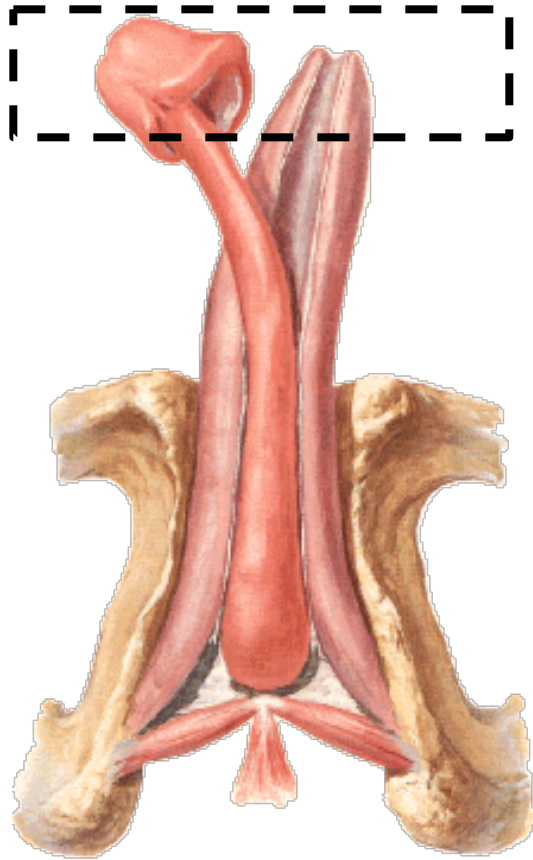
ERNIAZIONE DA OVERZISING



**Biodesign®
Tissue Graft**



LOCALIZZAZIONI



DISTALI →

ASTA

PROSSIMALI

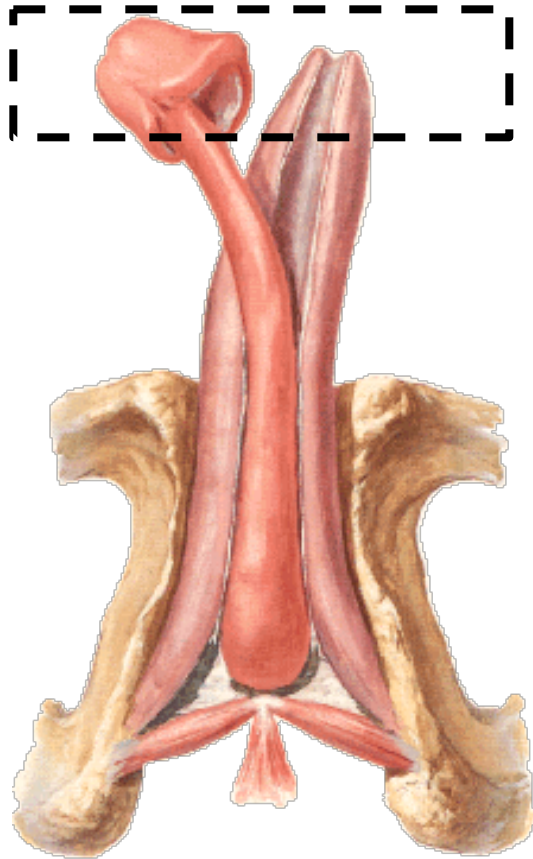
Le più frequenti

- Tunica albuginea meno rinforzata
- > ventrali

Tipologia

- Uretrali
- Glandulari
- Extra-glandulari

LOCALIZZAZIONI



DISTALI →

ASTA

PROSSIMALI

Le più frequenti

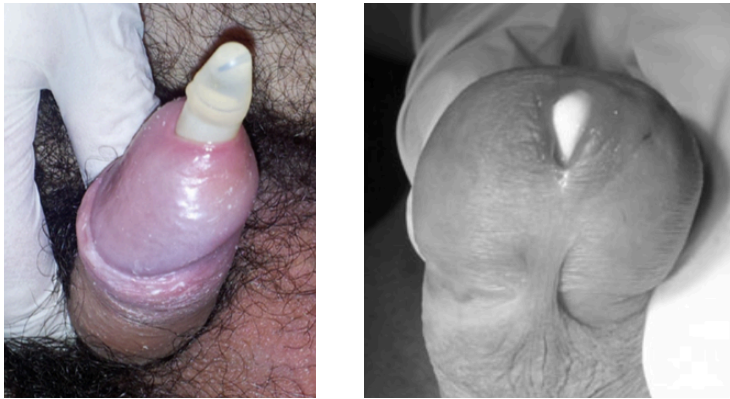- Tunica albuginea meno rinforzata
- > ventrali

Tipologia

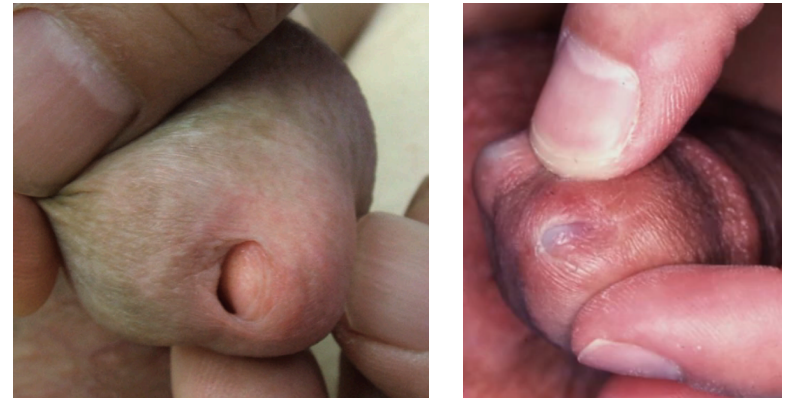- **Uretrali**
- Glandulari
- Extra-glandulari

RIPARAZIONE DELLE ESTRUSIONI DISTALI URETRALI

ESTRUSIONE COMPLETA



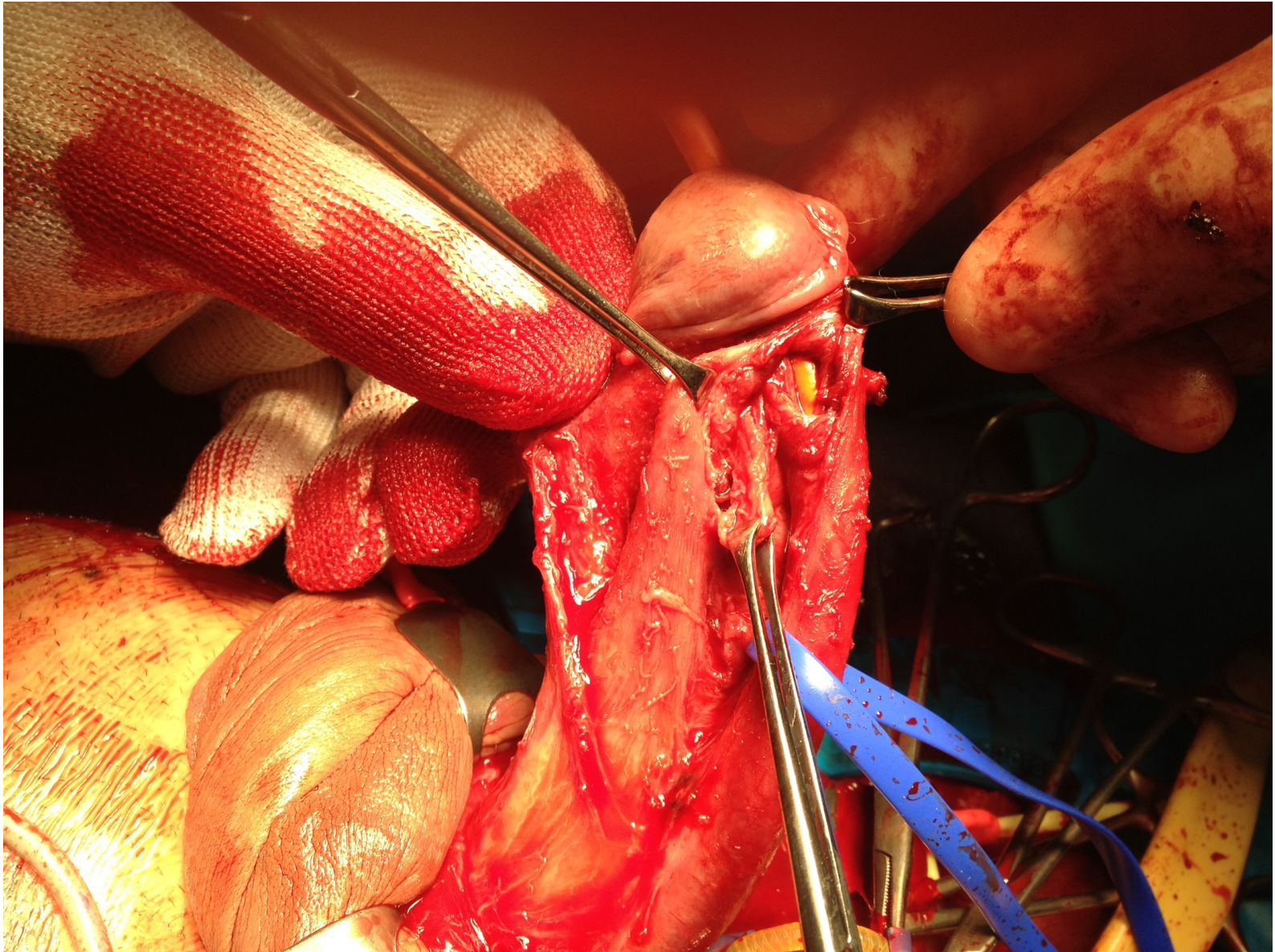
ESTRUSIONE IMMINENTE



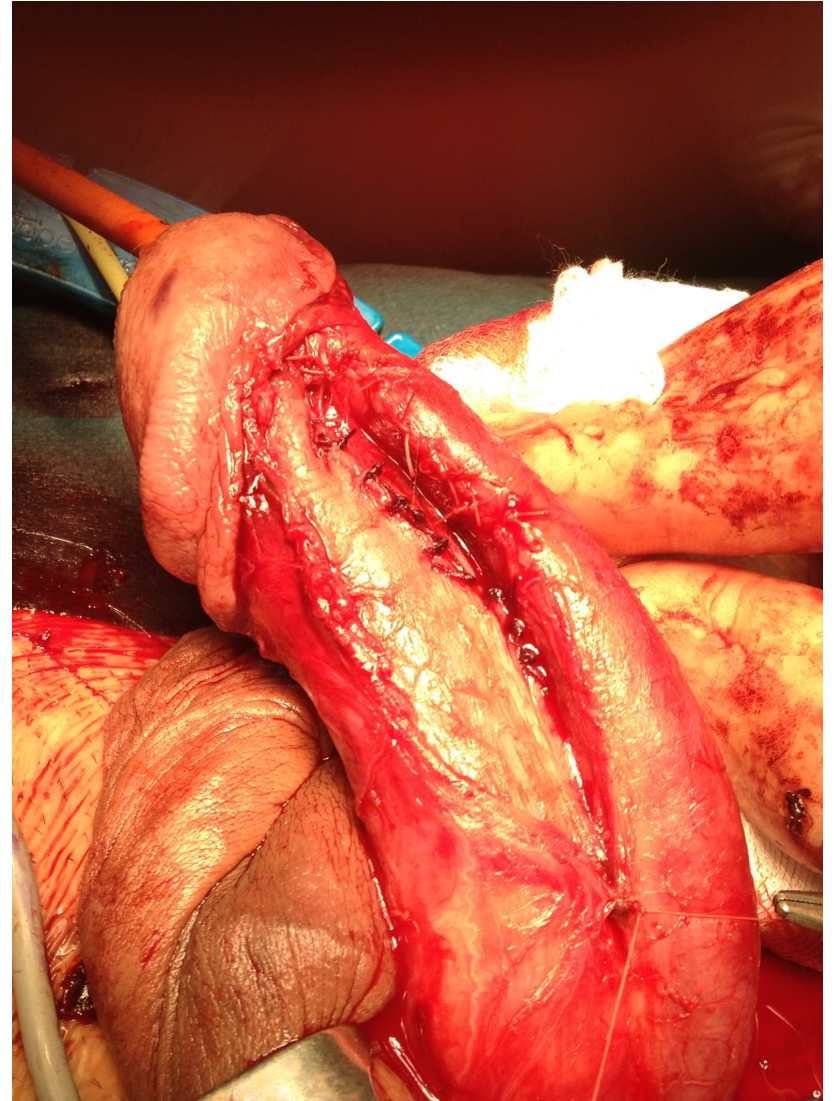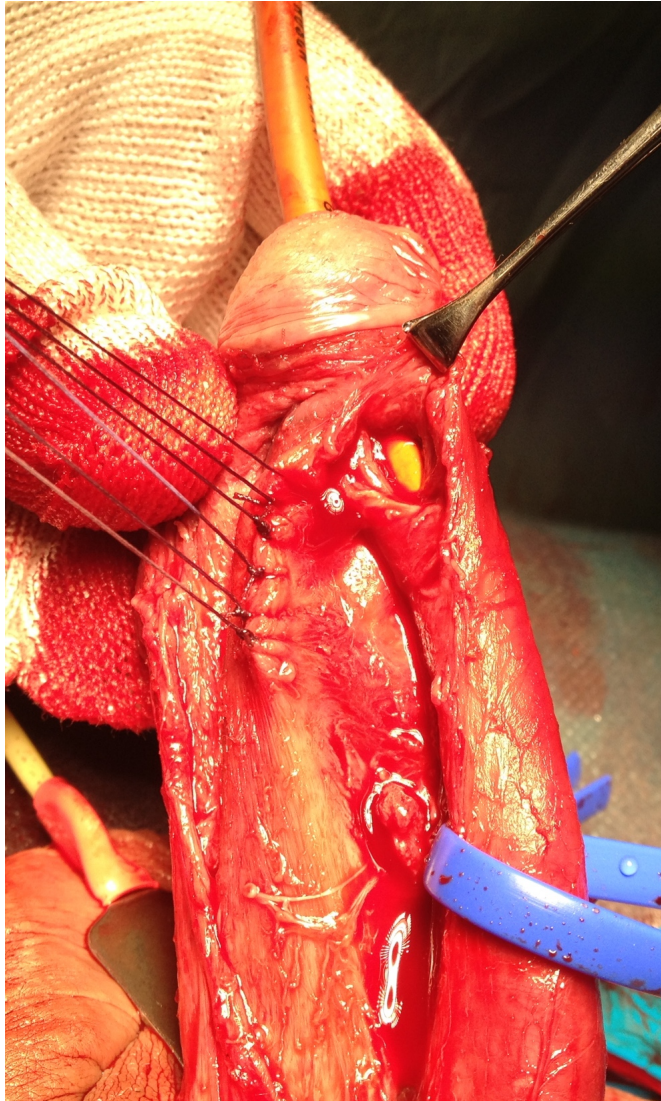
- Rimozione totale/parziale della protesi
- Chiusura della fistola
- Rinforzo dell'apice
- Impianto di nuovo dispositivo

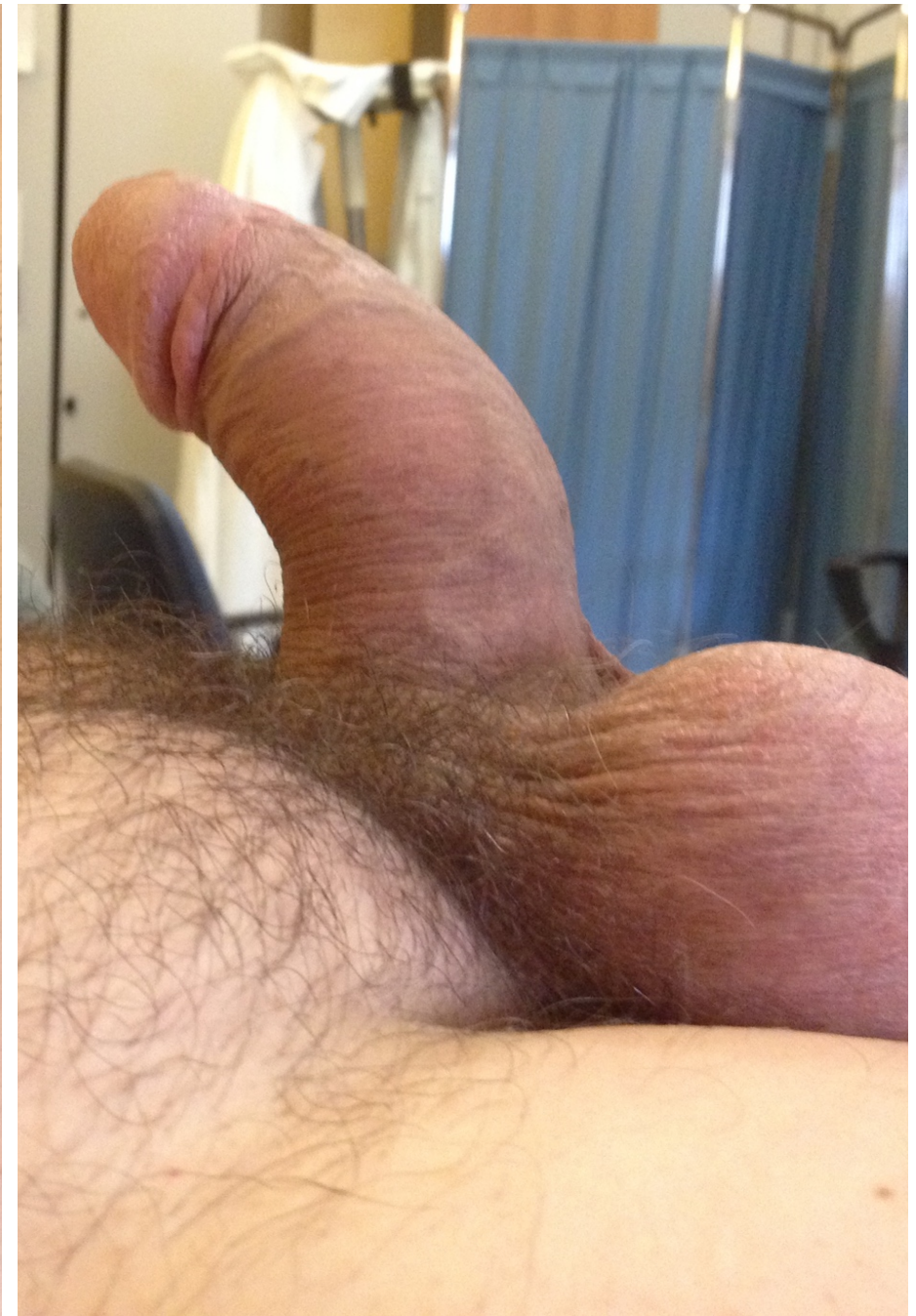- Possibile mantenere la protesi
- Disassembly + apicoplastica
- Apicopessi transglandulare

ESTRUSIONE DISTALE URETRALE COMPLETA



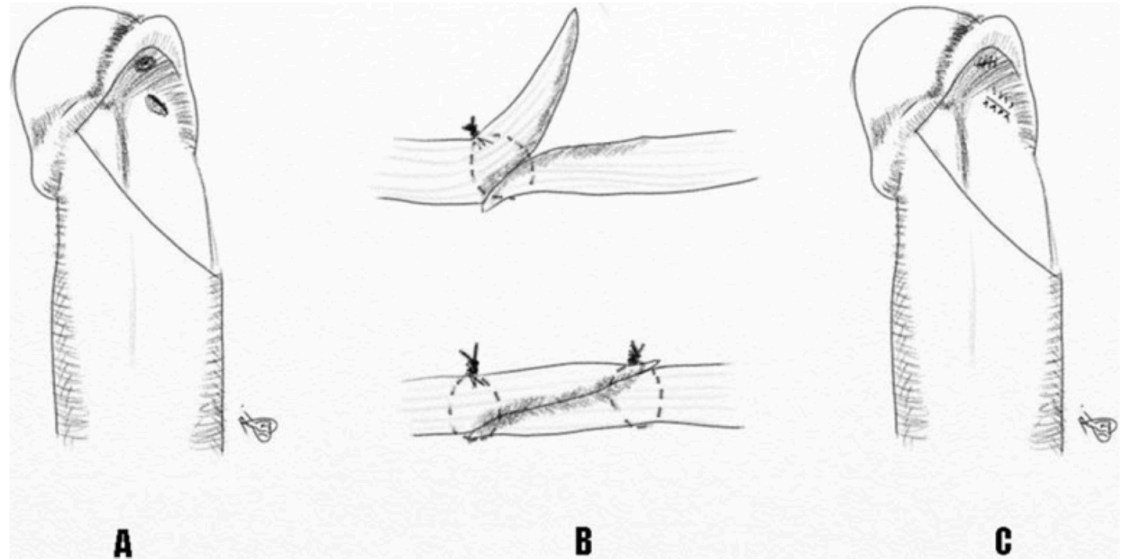
CHIUSURA DELLA FISTOLA E RIMOZIONE DEL CILINDRO



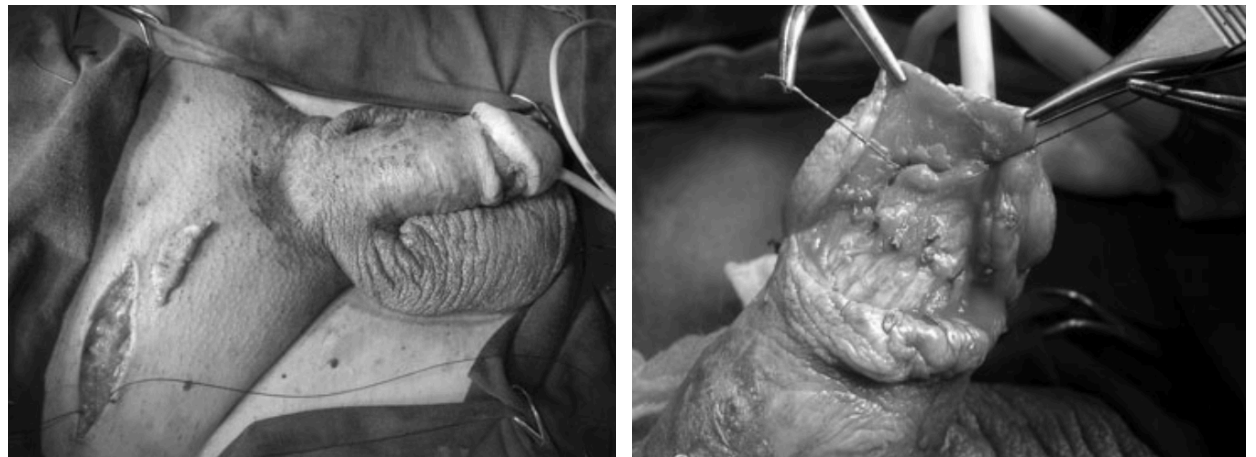

DISASSEMBLY PARZIALE E RINFOZO DELL'APICE

A DOPPIO PETTO



CON GRAFT



Repair of Meatal Laceration During Prosthesis Implantation Allows Preservation of Implant

Paul Perito, MD, Edward Gheiler, MD, Miami, FL

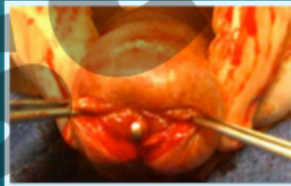


Figure 2: Iatrogenic distal urethral laceration at fossa navicularis

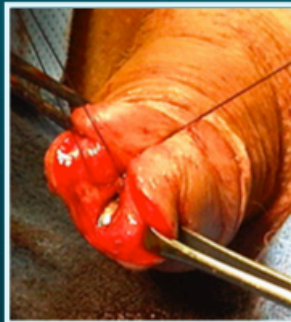


Figure 3: Creation of glandular hypospadias to allow two layer repair and diversion of urine away from repair

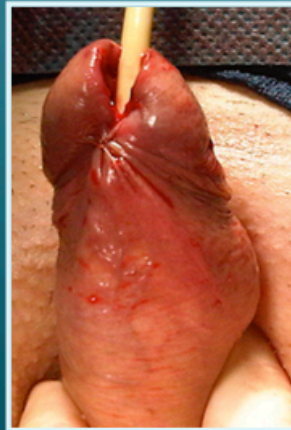

Figure 4: Completed repair

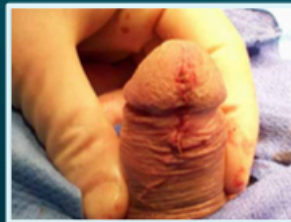

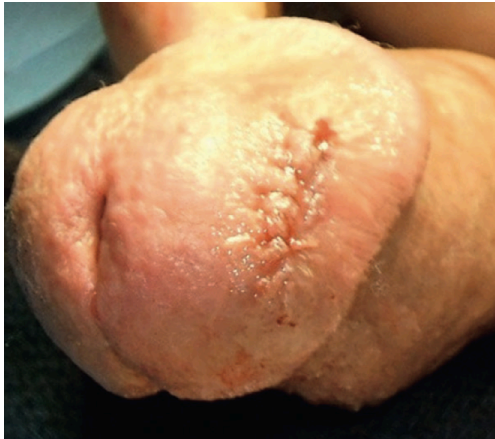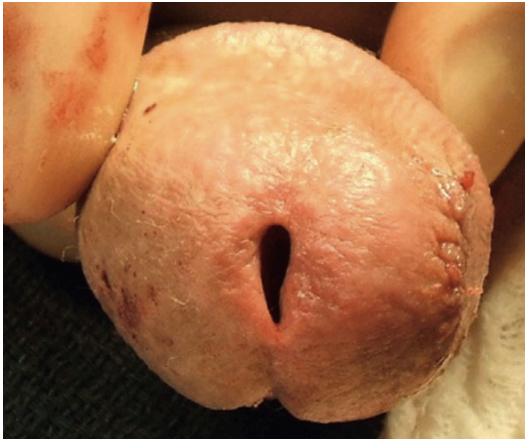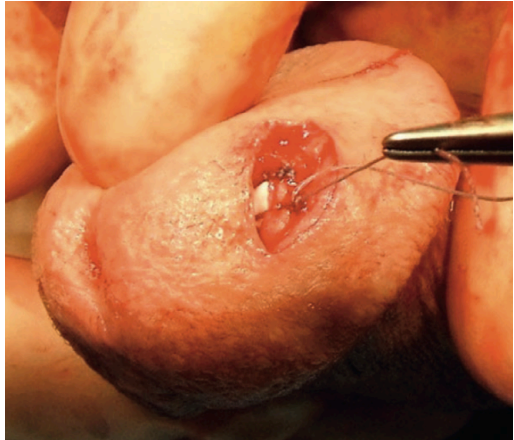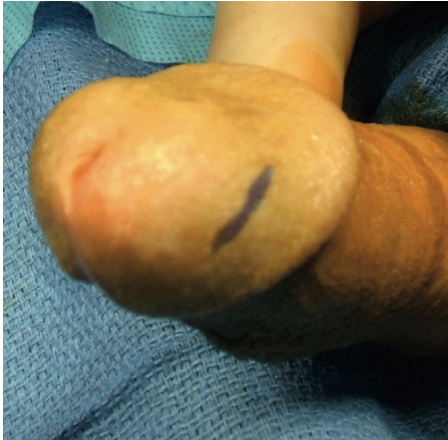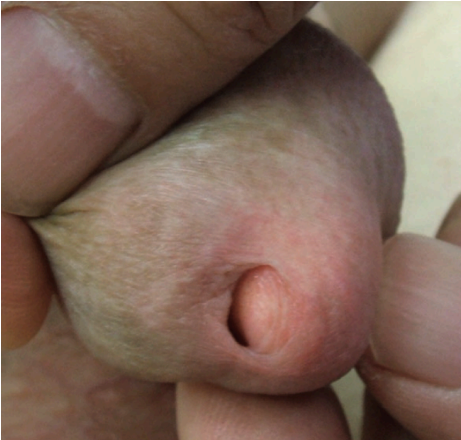Figure 5: Meatal Closure

Conclusions

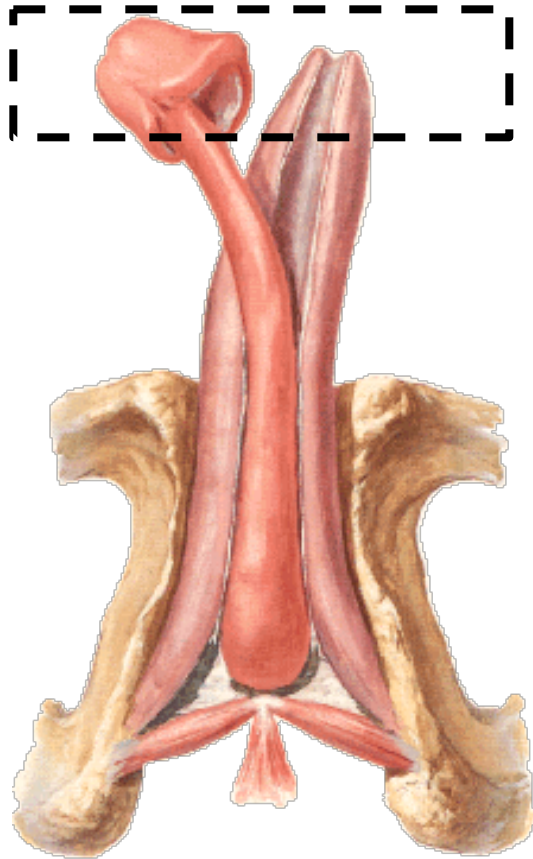
A novel, simple and effective repair of an intra-operative complication of distal urethral laceration during IPP is described. Creation of glandular hypospadias allows primary closure of the laceration, diversion of urinary stream and subsequent healing with preservation of IPP.

ESTRUSIONE DISTALE URETRALE IMMINENTE

APICOPESSI TRANSGLANDULARE



LOCALIZZAZIONI



DISTALI →

ASTA

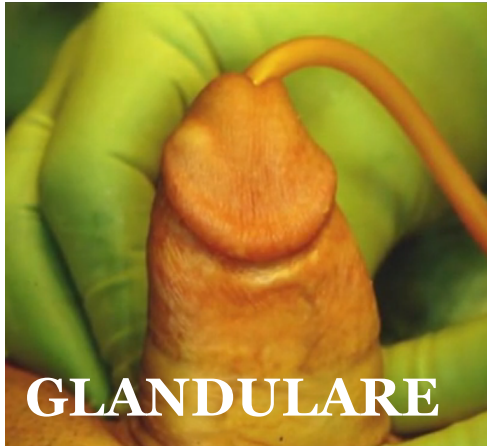PROSSIMALI

Le più frequenti

- Tunica albuginea meno rinforzata
- > ventrali

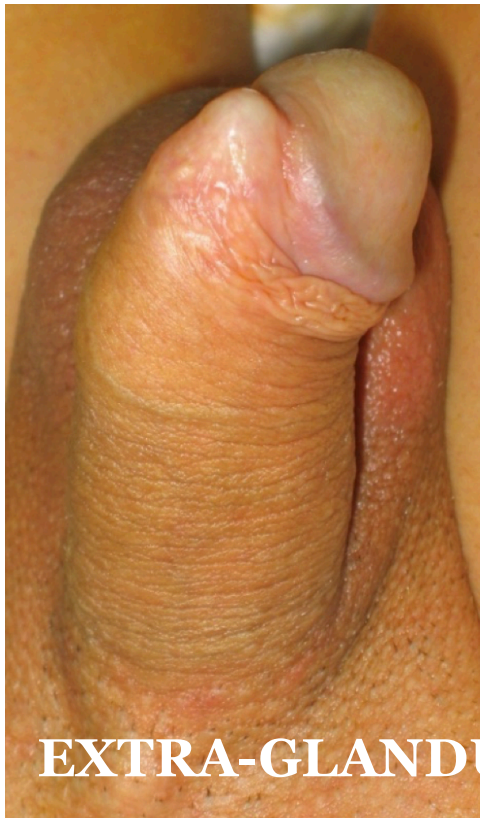Tipologia

- Uretrali
- **Glandulari**
- **Extra-glandulari**

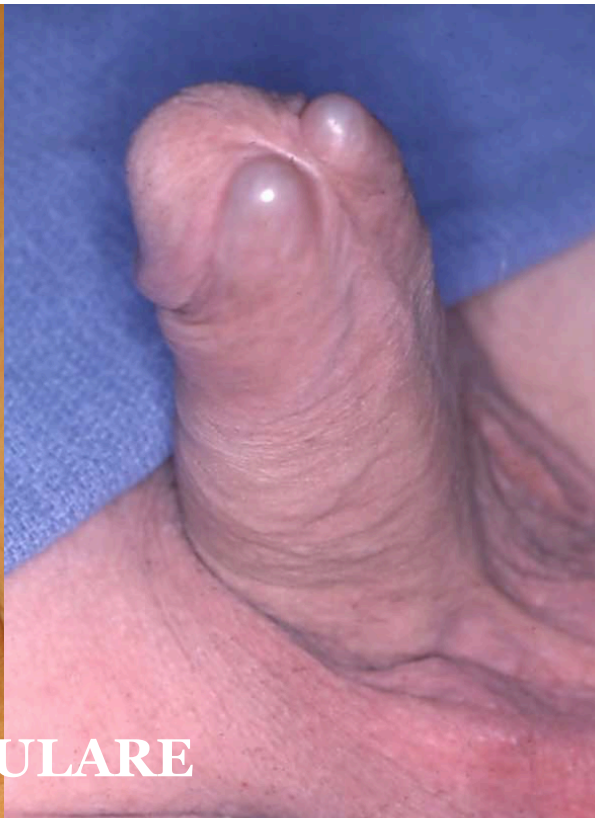


GLANDULARE

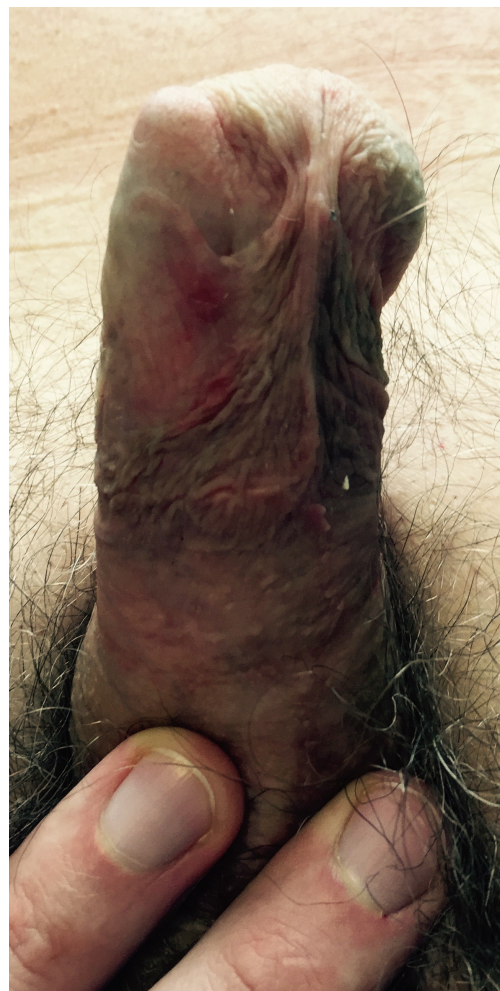
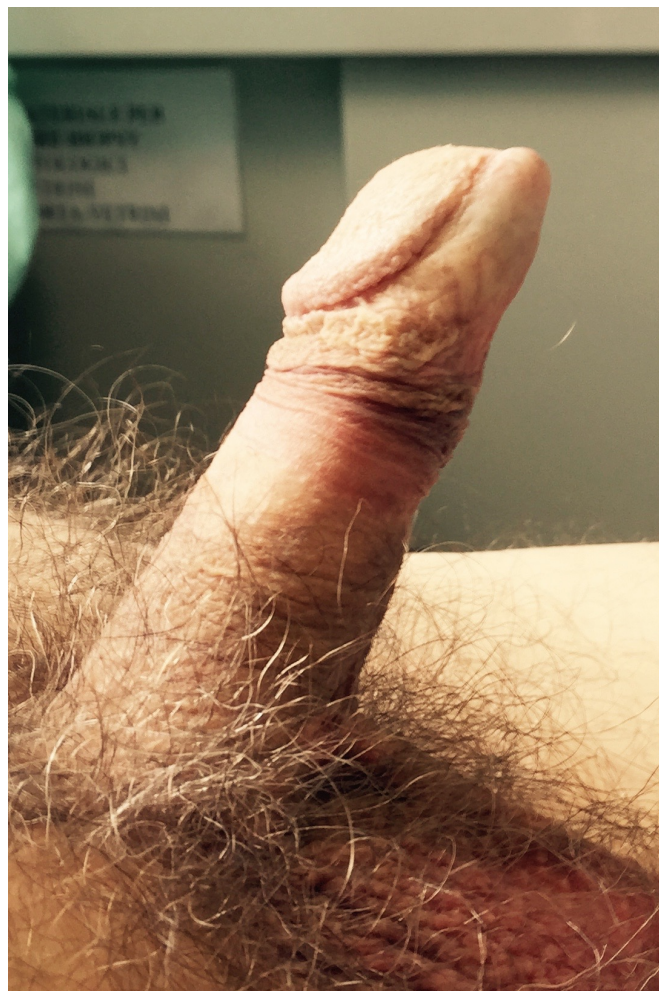ESTRUSIONE DISTALE IMMINENTE



EXTRA-GLANDULARE

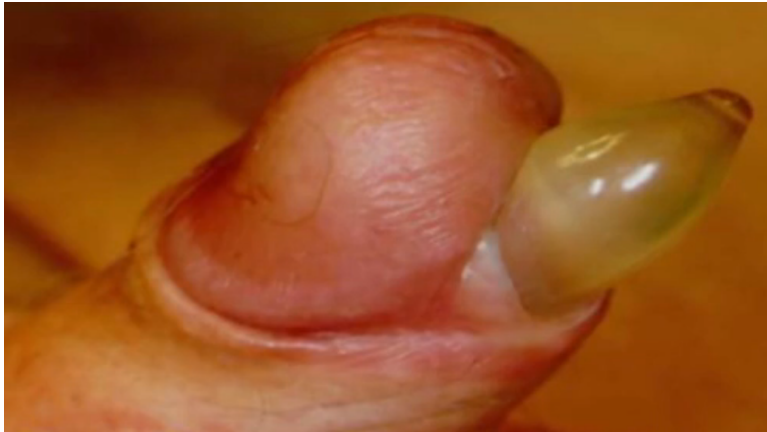

ESTRUSIONE DISTALE EXTRAGLANDULARE STABILIZZATA



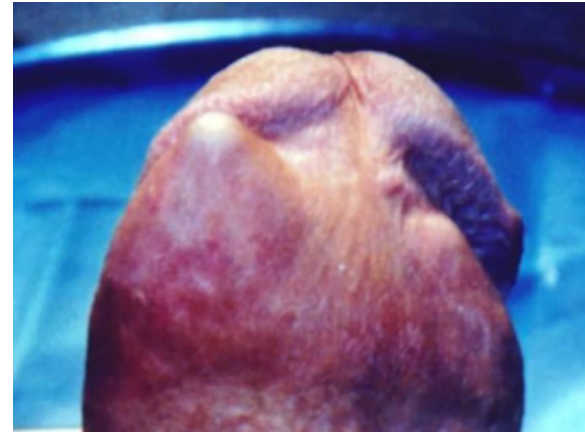
RIPARAZIONE DELLE ESTRUSIONI DISTALI GLANDULARI - EXTRAGLANDULARI

ESTRUSIONE COMPLETA



- Rimozione totale/parziale della protesi
- Chiusura della breccia albuginea e cutanea

ESTRUSIONE IMMINENTE

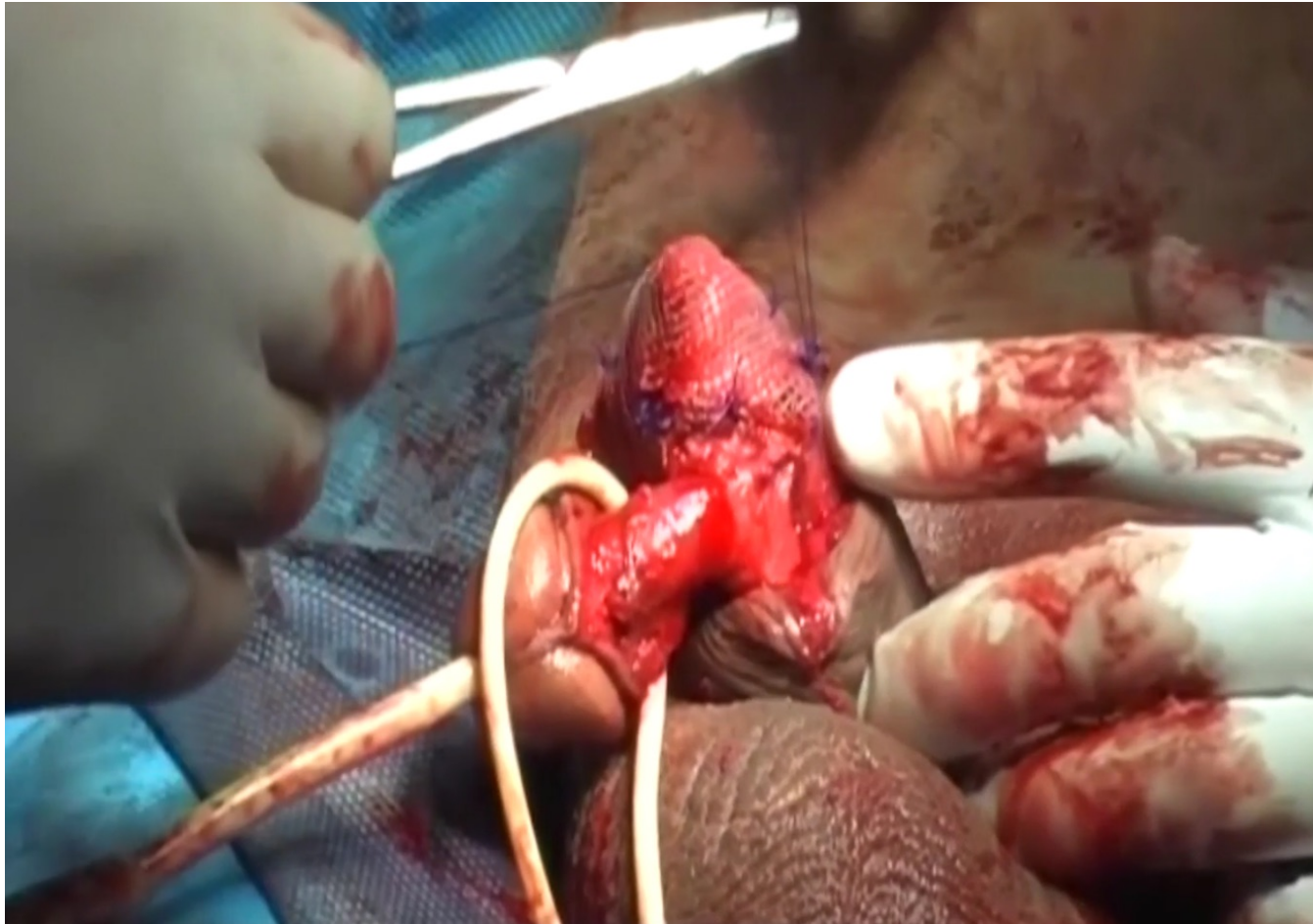


- Corporoplastica con rete sintetica
- Corporoplastica con lembo prefabbricato di tunica vaginale
- Fissazione transglandulare
- Corporoplastica distale di Mulchay
- Fissazione trans-settale dei cilindri

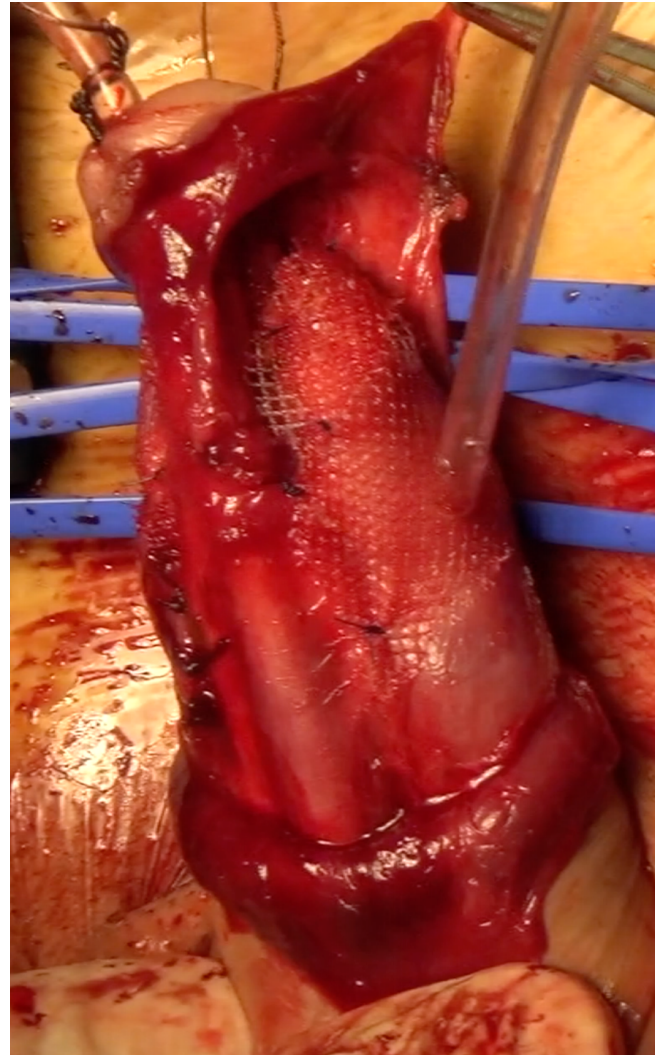
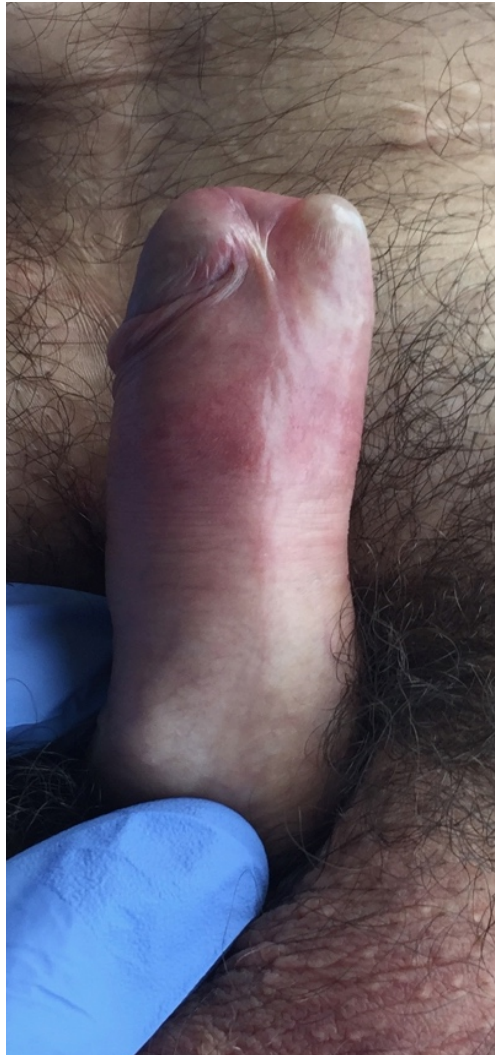APICOPLASTICA CON RETE SINTETICA

- J Urol 1998, Smith
- Disassembly
- Rivestimento a “calzino” degli apici
- Politetrafluoroetilene, PTFE, Dacron, Gore-tex
- **Elevato tasso di complicanze**

APICOPLASTICA CON MESH IN PROLENE



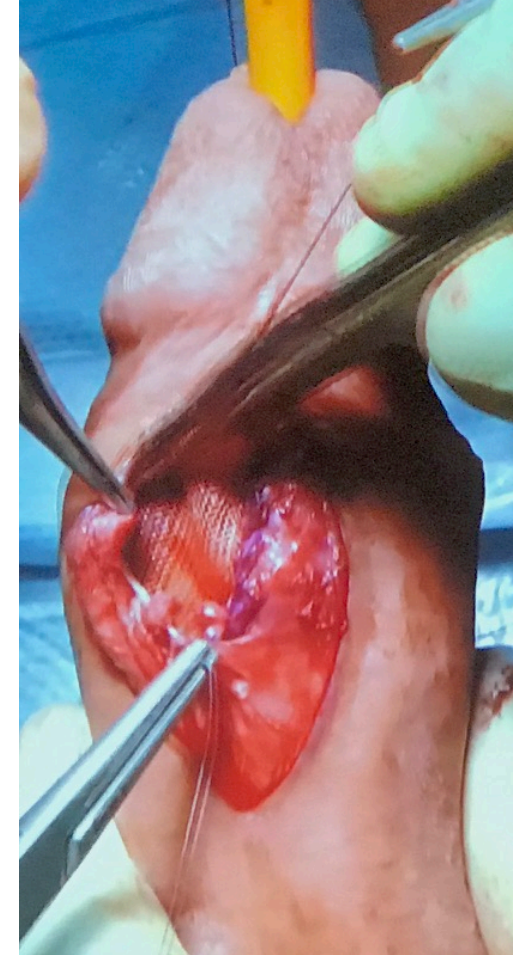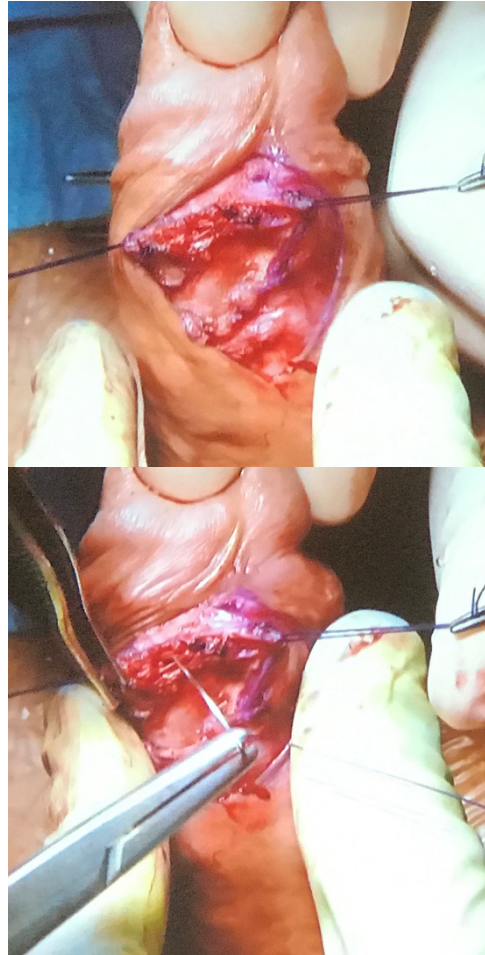
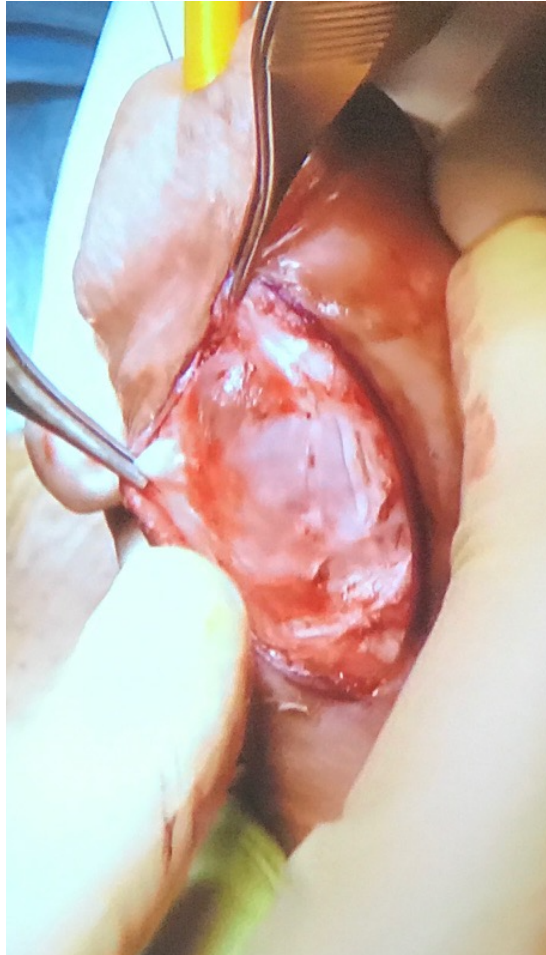APICOPLASTICA CON MESH TILOOP



APICOPLASTICA CON MESH TILOOP



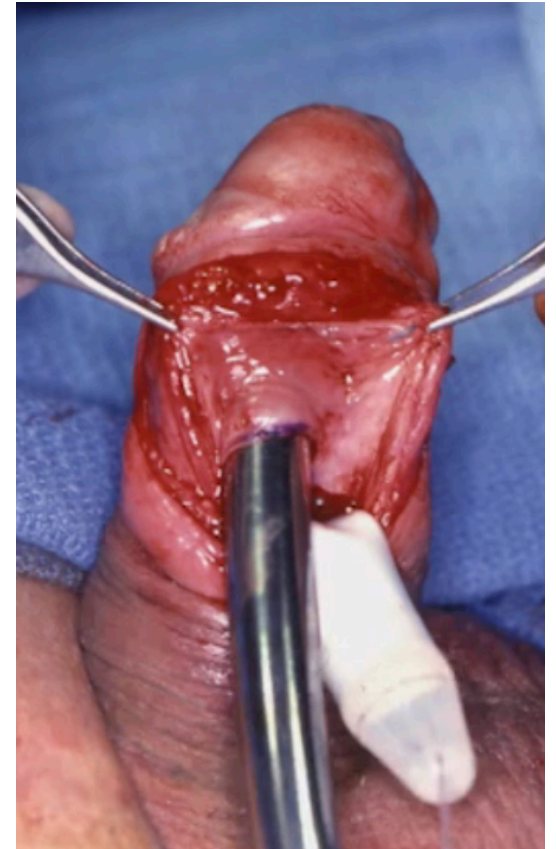
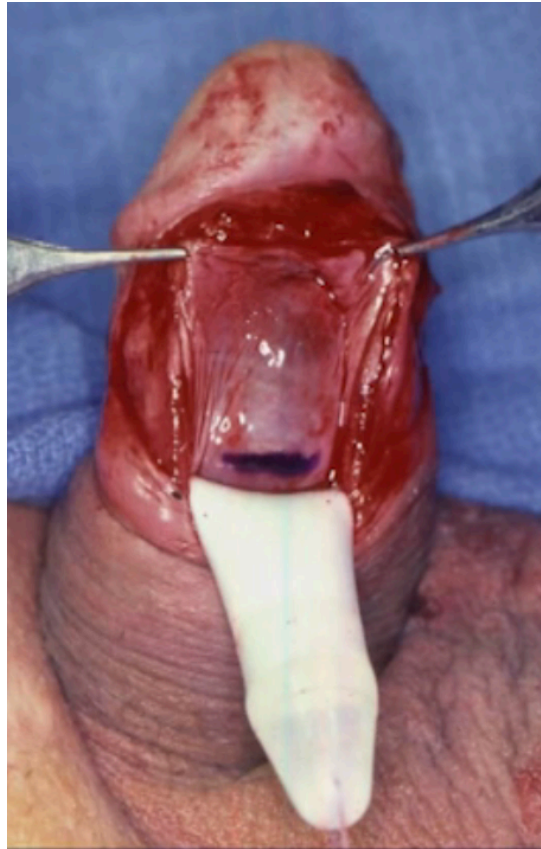
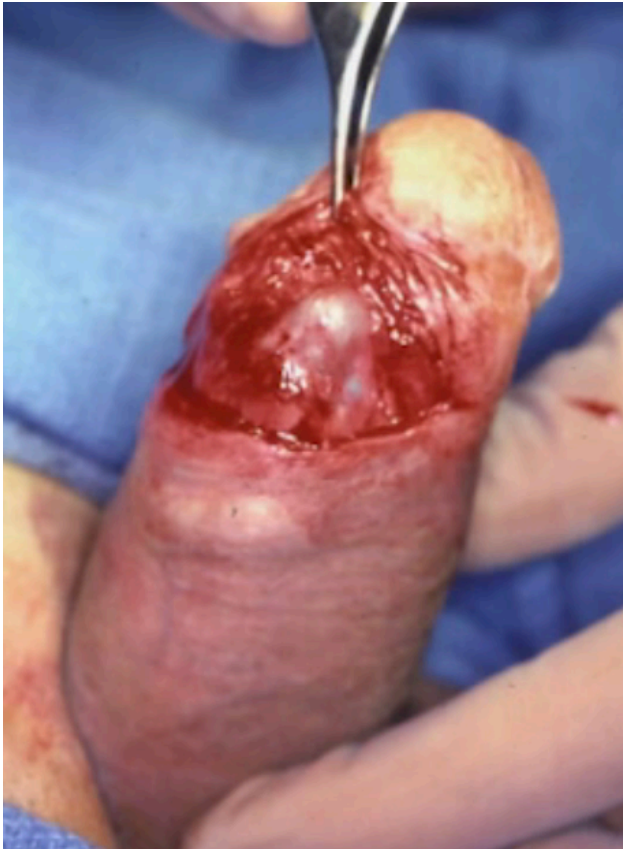APICOPLASTICA CON INCISIONE DISTALE E RINFORZO CON RETE



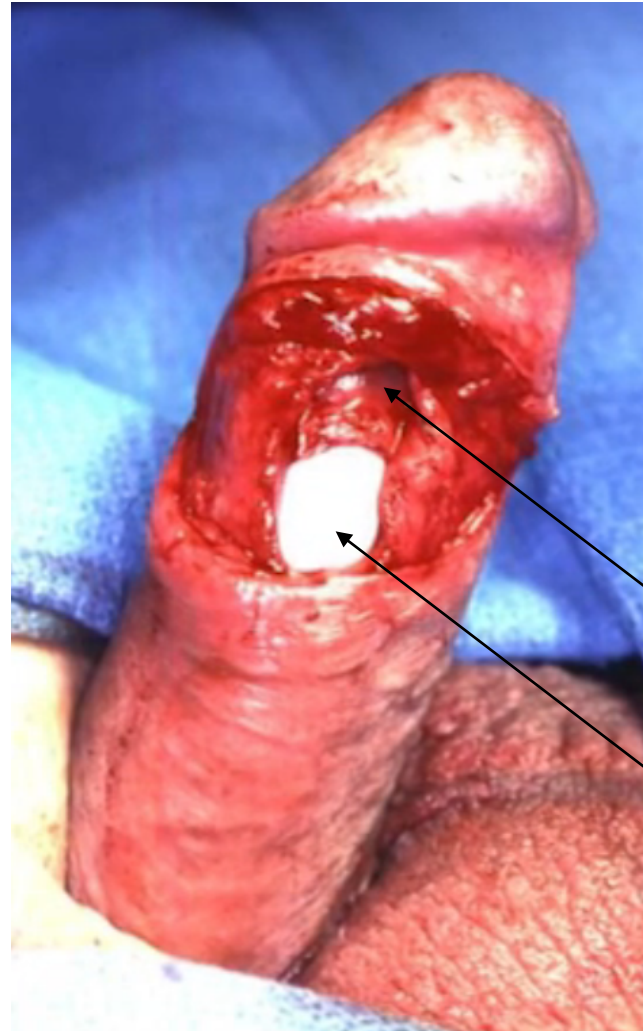
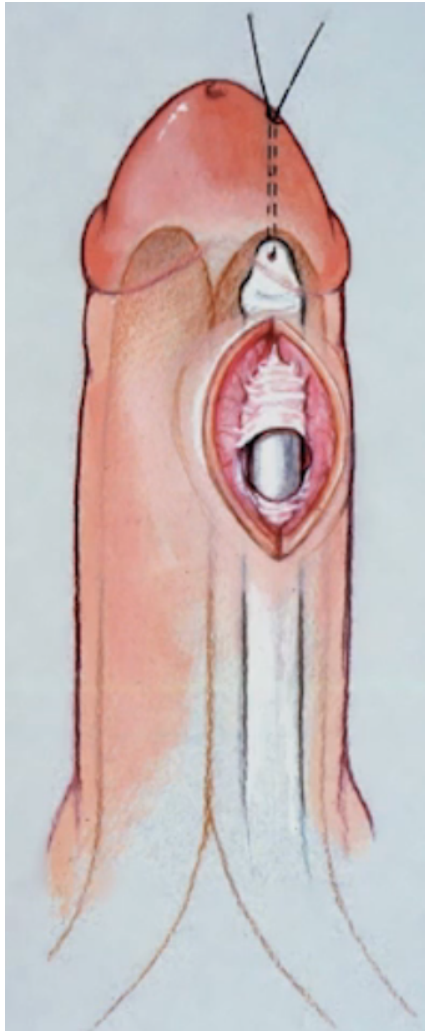
RINFORZO CON LEMBO DI TUNICA VAGINALE “PREFABBRICATO”

- J Urol 1998, Alter
- Descritti 2 casi
- Intervento in due tempi
- I grafting con fascia dei retti sulla tunica vaginale
- Il trasposizione della tunica vaginale sul difetto di albuginea

CORPOROPLASTICA DISTALE DI MULCHAY



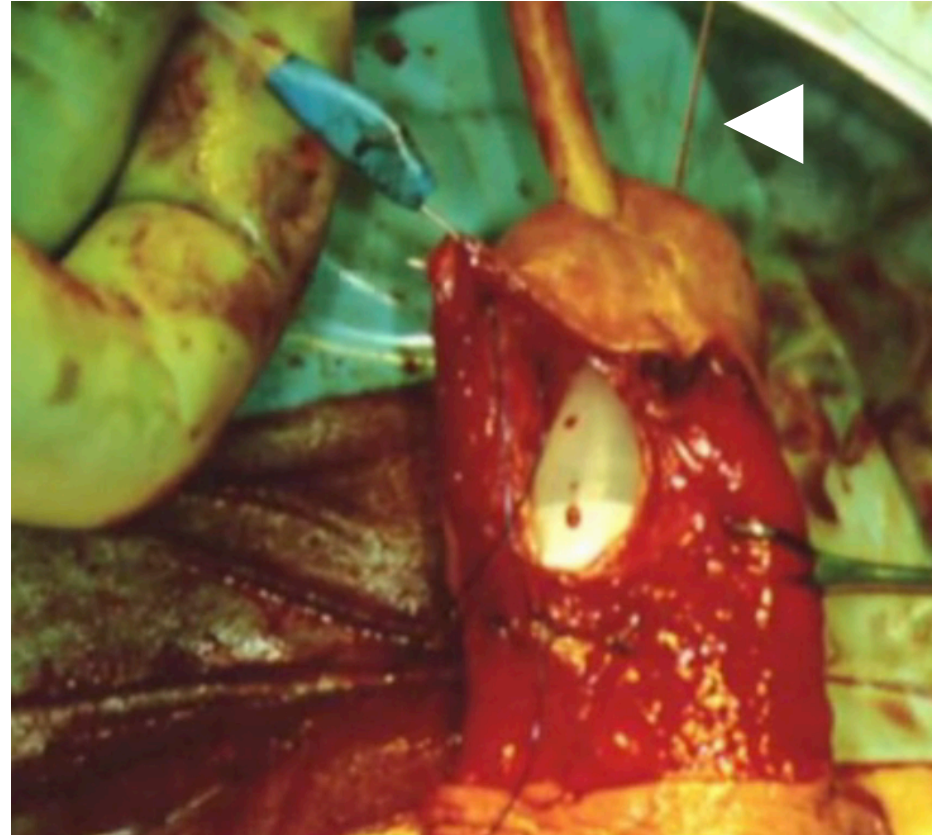
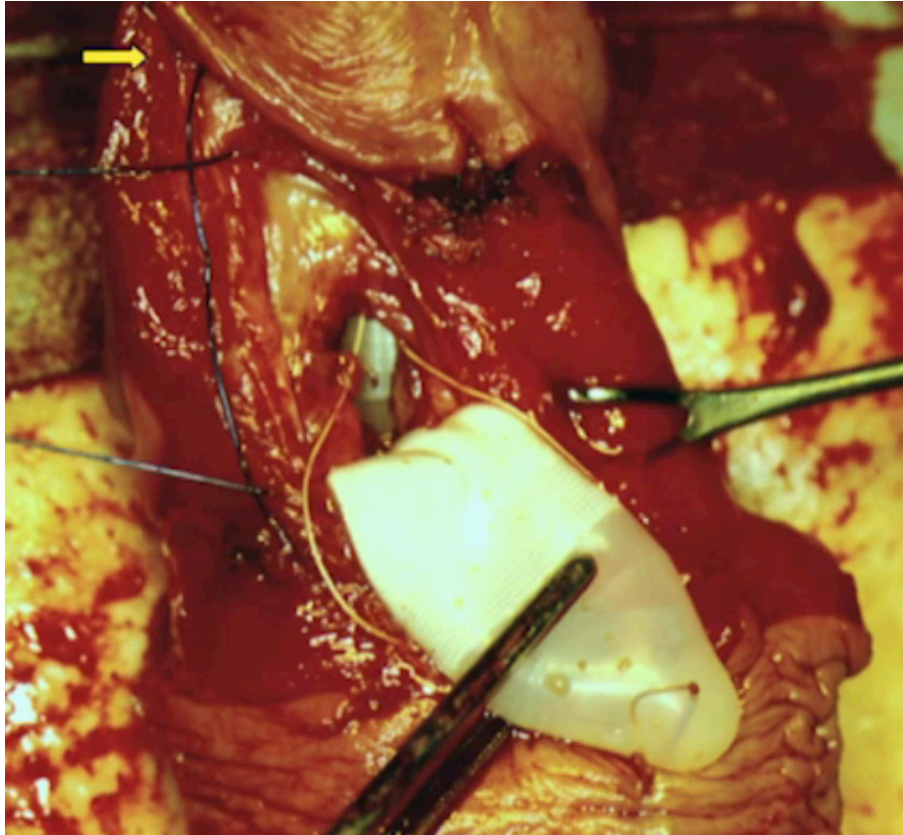
CORPOROPLASTICA DISTALE DI MULCHAY



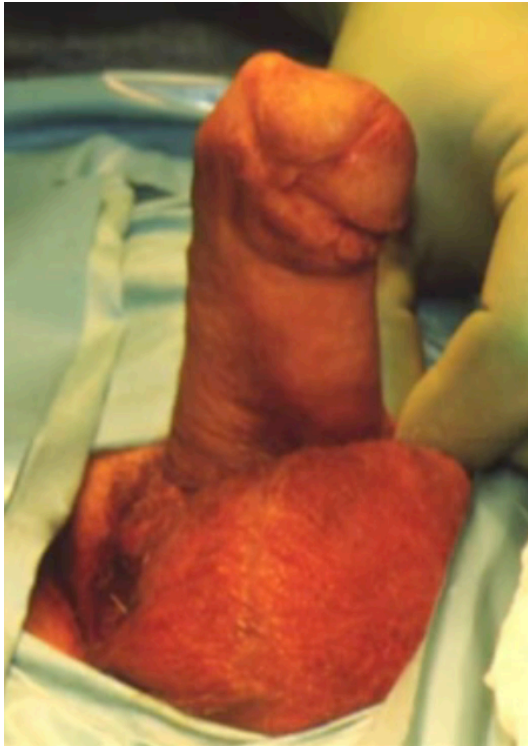Iniziale tragitto del cilindro

Nuovo tragitto sottocapsulare

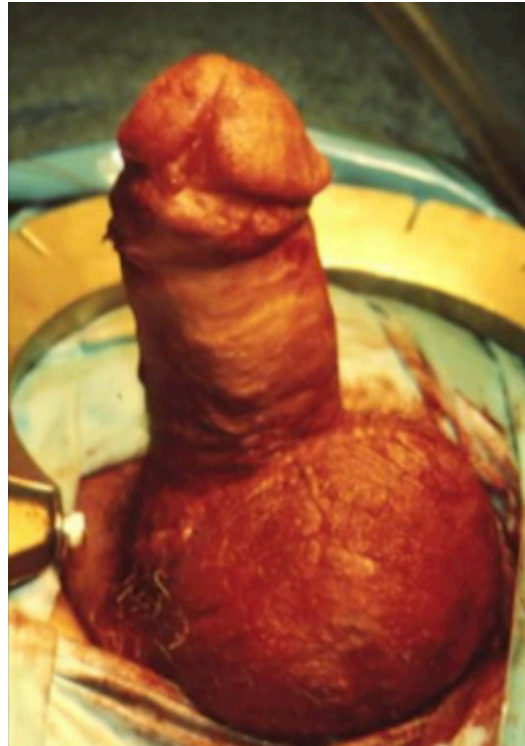
FISSAZIONE TRANS-SETTALE DEI CILINDRI



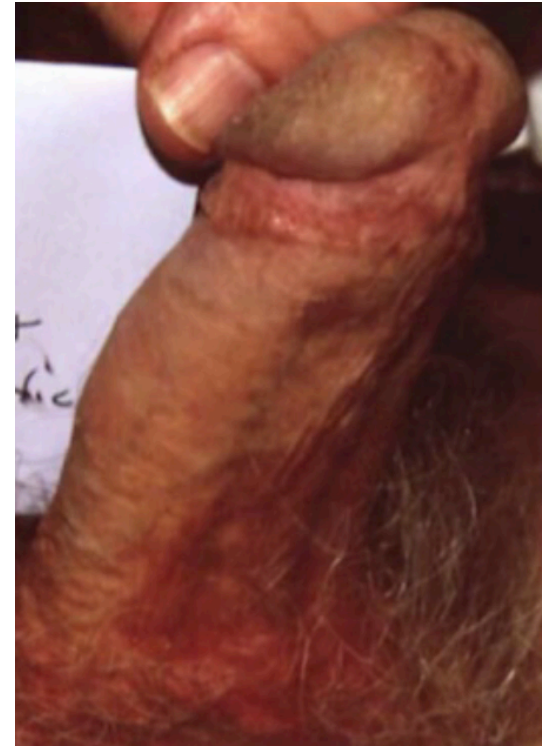
FISSAZIONE TRANS-SETTALE DEI CILINDRI



PRE OP



POST OP



7 MESI

CONCLUSIONI

- Complicanze rare (1,2 – 8%)
- Importante riconoscerle in tempo
- Diverse soluzioni
- Complicanze non trascurabili